FACULTE DE MEDECINE DE PARIS

ANNÉE 1944 **THESE** N° 82

POUR

LE DOCTORAT EN MÉDECINE

(DIPLÔME D'ÉTAT)

PAR

André BRUEL

Né le 21 Juillet 1912, à Asnières (Seine).

Présentée et soutenue publiquement le ..... -3 AVR 1944 ..... 19..

LES IMAGES RADIOLOGIQUES DU THORAX DE L'ENFANT NOUVEAU-NÉ NORMAL

Président : M. STROHL, Professeur.

PARIS
IMPRIMERIE R. FOULON
29, rue Deparcieux, 29
1944

FACULTE DE MEDECINE DE PARIS

Nom du Candidat : **BRUEL.**

Prénom : **André.**

Date de Soutenance : .....

Numéro d'ordre : .....

(Ces deux mentions seront complétées par le Service de la Bibliothèque).

BRUEL (André). — Les images radiologiques du thorax de l'enfant nouveau-né normal. — Paris, Imp. R. Foulon, 1944, *in*-8°, 118 *p.*, 16 *fig.*

(*Thèse Médec.* (*Et.*), *Paris* **1944, N°** .....).

BRUEL (André). — Les images radiologiques du thorax de l'enfant nouveau-né normal. — Paris, Imp. R. Foulon, 1944, *in*-8°, 118 *p.*, 16 *fig.*

(*Thèse Médec.* (*Et.*), *Paris* **1944, N°** .....).

BRUEL (André). — Les images radiologiques du thorax de l'enfant nouveau-né normal. — Paris, Imp. R. Foulon, 1944, *in*-8°, 118 *p.*, 16 *fig.*

(*Thèse Médec.* (*Et.*), *Paris* **1944, N°** .....).

BRUEL (André). — Les images radiologiques du thorax de l'enfant nouveau-né normal. — Paris, Imp. R. Foulon, 1944, *in*-8°, 118 *p.*, 16 *fig.*

(*Thèse Médec.* (*Et.*), *Paris* **1944, N°** .....).

FACULTE DE MEDECINE DE PARIS

ANNÉE 1944 **THESE** N°

POUR

LE DOCTORAT EN MÉDECINE

(DIPLÔME D'ÉTAT)

PAR

André BRUEL

Né le 21 Juillet 1912, à Asnières (Seine).

Présentée et soutenue publiquement le..... ..... 19..

LES IMAGES RADIOLOGIQUES DU THORAX DE L'ENFANT NOUVEAU-NÉ NORMAL

Président : M. STROHL, Professeur.

PARIS
IMPRIMERIE R. FOULON
29, rue Deparcieux, 29
1944

R. UNIV.
BIBLIOTHEEK
LEIDEN

LE DOYEN..... BAUDOUIN

I. — PROFESSEURS

	MM.
Anatomie	ROUVIERE.
Physiologie	Léon BINET.
Physique médicale	STROHL.
Chimie médicale	POLONOVSKI.
Bactériologie	GASTINEL.
Parasitologie et histoire naturelle médicale	BRUMPT.
Pathologie et thérapeutique générales	BAUDOUIN.
Pathologie médicale	CHABROL.
Pathologie chirurgicale	PETIT-DUTAILLIS.
Anatomie pathologique	LEROUX.
Histologie	CHAMPY.
Pharmacologie et matière médicale	TIFFENEAU.
Thérapeutique	AUBERTIN.
Hygiène et médecine préventive	N...
Médecine légale	DUVOIR
Histoire de la médecine et de la chirurgie	LIAN.
Pathologie expérimentale et comparée	Henri BENARD.
Hydrologie thérapeutique et climatologie	CHIRAY.
Clinique médicale	ABRAMI. FIESSINGER. HARVIER. P.-VALLERY-RADOT.
Hygiène et clinique de la première enfance	CATHALA.
Clinique des maladies des enfants	Robert DEBRE.
Clinique des maladies mentales et des maladies de l'encéphale	LEVY-VALENSI.
Clinique des maladies cutanées et syphilitiques	GOUGEROT.
Clinique des maladies du système nerveux	GUILLAIN.
Clinique des maladies infectieuses	LEMIERRE.
Clinique chirurgicale	CADENAT. BROCQ. QUENU. MONDOR.
Clinique ophtalmologique	VELTER.
Clinique urologique	CHEVASSU.
Clinique d'accouchement	N... N... PORTES.
Clinique gynécologique	MOCQUOT.
Clinique chirurgicale infantile et orthopédie	LEVEUF.
Clinique thérapeutique médicale	LOEPER.
Clinique oto-rhino-laryngologique	LEMAITRE.
Clinique thérapeutique chirurgicale	SENEQUE.
Clinique propédeutique	M. VILLARET.
Clinique de la Tuberculose	TROISIER.
Clinique chirurgicale orthopédique	MATHIEU.
Clinique de cardiologie	DONZELOT.
Clinique de neuro-chirurgie	Clovis VINCENT.
Assistance Médico-sociale	N...
Professeurs sans chaire	DOGNON. GIROUD. HAZARD. JAYLE. JOANNON. OLIVIER. VERNE.

II. — AGREGES EN EXERCICE

MM.	
AMELINE	Pathologie chirurgicale.
BARIETY	Pathologie médicale.
BERNARD (Etien.)	Pathologie médicale.
BESANÇON Justin.	Hydrologie.
BONNET	Bactériologie.
BOULIN	Pathologie médicale.
BROUET	Pathologie médicale.
BULLIARD	Histologie.
CACHERA	Pathologie médicale.
CORDIER	Anatomie.
COSTE	Pathologie médicale.
COUVELAIRE (Roger)	Urologie.
DELARUE	Anatomie pathologique.
DELAY	Pathologie médicale.
DEGREZ (H.)	Physique.
DESOILLE	Médecine légale.
DIGONNET	Obstétrique.
DOGNON	Physique.
FEVRE	Pathologie chirurgicale.
FUNCK-BRENTANO	Pathologie chirurgicale.
GALLIARD	Parasitologie.
GARCIN	Pathologie médicale.
Mlle GAUTHIER-VILLARS	Anatomie pathologique.

MM.	
DE GENNES	Pathologie médicale.
HAGUENAU	Pathologie médicale.
LACOMME	Obstétrique.
LANTUEJOUL	Obstétrique.
LAVIER	Parasitologie.
LELONG	Pathologie médicale.
LEMAIRE	Pathologie expérimentale.
LENEGRE	Pathologie médicale.
Mlle J. LEVY	Pharmacologie.
MARCHAL	Pathologie médicale.
MENEGAUX	Pathologie chirurgicale.
MOLLARET	Pathologie médicale.
MOUQUIN	Pathologie médicale.
PATEL	Pathologie chirurgicale.
RENARD	Ophtalmologie.
RICHET	Physiologie.
SICARD	Pathologie chirurgicale.
SOULIE	Pathologie médicale.
SUREAU	Obstétrique.
TURPIN	Pathologie médicale.
WILMOTH	Pathologie chirurgicale.

III. — AGREGES RAPPELES A L'EXERCICE

POUR LE SERVICE DES EXAMENS

MM.	
ALGLAVE	Pathologie chirurgicale.
CHAILLEY-BERT	Physiologie.
GUENIOT	Obstétrique.
MEITZ-BOYER	Pathologie chirurgicale.

MM.	
HUGUENIN	Anatomie pathologique.
LE LORIER	Obstétrique.
NEVEU-LEMAIRE	Parasitologie.
PIEDELIEVRE	Médecine légale.
VAUDESCAL	Obstétrique.

IV. — AGREGES CHARGES DE COURS DE CLINIQUE ANNEXE

A TITRE PERMANENT

MM.		MM.	
ALAJOUANINE . BRULE ..... CHEVALLIER . LAROCHE Guy .. MOREAU ..... SEZARY	Clinique médicale	BASSET ..... GATELLIER .... DE GAUDART D'ALLAINES .. MOULONGUET .. MOURE	Clinique chirurgicale.

MM.

ECALLE .....
VIGNES ..... } Clinique obstétricale

V. — CHARGES DE COURS

MM.

CHAILLEY-BERT, agrégé .... Education physique.
LEDOUX-LEBARD ..... Radiologie clinique.
DECHAUME ..... Stomatologie.
N... ..... Puériculture.

Par délibération en date du 9 décembre 1798, l'Ecole a arrêté que les opinions émises dans les dissertations qui lui seront présentées, doivent être considérées comme propres à leurs auteurs et qu'elle n'entend leur donner aucune approbation ni improbation.

A MON PERE

LE DOCTEUR LÉON BRUEL

Qui est et restera pour moi l'exemple de la droiture et de la conscience professionnelle.

A MA MERE

Faible témoignage de ma reconnaissance et de mon affection.

A MA FEMME

A MA FILLE

A Monsieur le Professeur STROHL

Professeur de Physique Médicale

Qui nous a fait le grand honneur de bien vouloir accepter de présider cette thèse.

En témoignage de profond respect.

A MES MAITRES

MONSIEUR LE DOCTEUR MARC JARRY
Electro-Radiologiste de l'Hôpital de Saint-Germain-en-Laye

MONSIEUR LE DOCTEUR JACQUES COURTOIS
Accoucheur de l'Hôpital de Saint-Germain-en-Laye

Qui furent les inspirateurs de cette thèse et qui nous ont toujours prodigué les preuves de leur affectueuse et cordiale bienveillance.

A MES MAITRES
DANS LES HOPITAUX DE PARIS

Monsieur le Professeur RATHERY

Monsieur le Professeur agrégé DE GENNES

Monsieur le Professeur DUVOIR

Monsieur le Docteur CADENAT

Monsieur le Docteur COTTENOT

A MES MAITRES
DE L'HOPITAL DE SAINT-GERMAIN-EN-LAYE

Messieurs les Docteurs BERTRAND, FOUET, LAMY, TIMSIT

Médecins de l'Hôpital

Messieurs les Docteurs LAMARE et LARGET

Chirurgiens de l'Hôpital

À Monsieur CONTREMOULINS
Chef du Laboratoire de Métroradiographie de l'Hôpital de Saint-Germain-en-Laye

A Madame V. BECKER
Assistante du Laboratoire de Métroradiographie

A Messieurs les Spécialistes de l'Hopital de Saint-Germain-en-Laye

Messieurs les Docteurs BRETON, CHABAUD, CHRISTOPHE, GLASSER, HUC, ISIDOR, PRENEY, WALLON, WILBERT

A Monsieur R. LECOQ

A MES CAMARADES DE L'INTERNAT
DE L'HOPITAL DE SAINT-GERMAIN-EN-LAYE

INTRODUCTION

Au cours de nos études médicales, et en particulier lors du séjour que nous avons fait auprès de notre Maître le Docteur Marc JARRY, dans le Service d'Electro-radiologie de l'Hôpital de Saint-Germain-en-Laye, nous avons remarqué à plusieurs reprises l'absence presque totale d'iconographie radiologique relative au nouveau-né et même au nourrisson.

Il existe certes de nombreux et excellents ouvrages sur le squelette du fœtus et du nourrisson, sur l'apparition des points d'ossification, tant au cours de la vie intra-utérine qu'après la naissance. En particulier, les médecins et les étudiants qui suivent le cours de Médecine légale de M. DÉROBERT, ont pu voir sur l'écran de nombreuses projections d'os fœtaux et de nouveau-nés à terme. D'autre part, l'ouvrage de JONATA, et celui plus récent de A. WAHL, semblent avoir fixé la question.

Mais pour les viscères, et surtout pour le thorax et les organes qu'il renferme, nous n'avons pu trouver, dans les publications de langue française, d'ouvrage récent ou même d'étude, sur leur aspect radiologique normal. Dans les publications étrangères, les documents concernant ce sujet sont très peu nombreux, nous pouvons citer les articles de FARREL, de VOGT, de WASSON, le dernier paru étant à notre connaissance celui de DUNHAM et D'AMICO en 1934.

Rien n'indique mieux la rareté de ces études que ces quelques lignes par lesquelles FARREL, dans le « Journal

Américain de Roentgenologie » du mois d'août 1930, commençait son article :

« On a beaucoup écrit sur la radiographie du thorax « de l'adulte ou de l'enfant malade. Par contre, dans la « littérature anglaise ou américaine, il y a très peu de « chose concernant les apparences du thorax du nou- « veau-né ».

Enfin, dans l'ouvrage de Kohler (Traduction française de G. Meyer), nous avons trouvé non seulement des renseignements de morphologie radiologique, mais encore des indications bibliographiques qui sont le point de départ de tout ce que nous avons essayé de grouper ici.

Depuis un an, avec nos Maîtres les Docteurs Jarry et Courtois, nous avons eu la curiosité de pratiquer de nombreuses radiographies de nouveau-nés, parfois presque sitôt la naissance, parfois au bout de 12, 24 ou 48 heures. Certains bébés furent radiographiés plusieurs fois pendant leurs premiers jours. Pendant le même temps nous avons également radiographié les mort-nés survenus dans le service du Docteur Courtois, Accoucheur en Chef de l'Hôpital de Saint-Germain-en-Laye.

Qu'ils me permettent tous les deux de les remercier pour l'aide si efficace et si bienveillante qu'ils ont bien voulu nous apporter dans la préparation de cet ouvrage. Ils nous ont fourni l'idée de cette thèse puis se sont ingéniés à nous en rendre plus facile l'élaboration. Qu'ils trouvent ici l'expression de notre reconnaissant dévouement.

C'est à l'occasion d'images qui nous semblaient anormales, et que nous avions vues dans les radios du thorax de certains mort-nés, que nous avons eu l'idée de faire quelques recherches sur les images radiologiques du nouveau-né normal et principalement sur le thorax du nouveau-né. Tout au début de ces recherches nous avions demandé des avis, sur ces images, à des pédiatres, à des phtisiologues, et aussi comme on s'en doute à des radiologistes, mais les réponses ne nous apportèrent que peu

d'éléments précis et nouveaux. Et aujourd'hui, dans cette thèse qui achève la partie officielle de nos études médicales, nous avons réuni les renseignements que nous avons cru pouvoir tirer de l'examen radiographique de l'enfant nouveau-né.

TECHNIQUE RADIOGRAPHIQUE

En plus des sources bibliographiques que nous avons consultées, et dont la liste se trouve aux dernières pages de l'ouvrage, nous avons constitué une collection d'une centaine de radiographies de nouveau-nés. C'est dans cette série que les clichés qui accompagnent ce texte ont été choisis.

Parmi ces clichés, quelques-uns sont des clichés de nouveau-nés pathologiques, ou de mort-nés, mais plus des quatre cinquièmes sont des radiographies de nourrissons normaux, venus au monde après un accouchement naturel terminant une gestation sans incident. La plus grande partie de ces radiographies fut pratiquée dans les 24 premières heures.

Toutes les radiographies, sauf sept ou huit, mais en tout cas toutes celles que nous présentons aujourd'hui, ont été faites avec une technique semblable et avec le même réglage de l'ampoule.

Clichés pris en décubitus dorsal, le nouveau-né reposant directement sur la face antérieure de la cassette, films normaux entre deux écrans renforçateurs. Le rayon normal passant approximativement au niveau de la deuxième pièce sternale. Distance de l'ampoule au film : 75 centimètres. Pénétration : 65 kilovolts. Intensité : 50 milliampères. Pose : 7 milliampères-seconde.

Pour pouvoir pratiquer, ainsi que Wasson a pu le faire, des radiographies avant ou dès le premier souffle de l'enfant, il est nécessaire d'utiliser une installation radiologique transportable, genre Oleix, que l'on monte

près de la table de travail dans la salle d'accouchement. Ainsi, plusieurs clichés peuvent être pris dans les toutes premières heures. Cette méthode présente de gros avantages, autres que radiologiques, elle permet d'éviter le transport répété du bébé dans le service de radio, parfois situé loin de la maternité, mais elle présente aussi quelques inconvénients dont l'un des principaux est le temps de pose forcément long que nécessite un appareil portatif. D'autre part la qualité de l'image est bien moyenne.

Nous avons utilisé la table et l'appareillage de G. Contremoulins en usage dans le service de métroradiographie de l'Hôpital de Saint-Germain. Avec cette installation la distance anticathode/film étant toujours exactement la même et l'épaisseur du thorax des nouveau-nés pouvant être considérée comme étant la même chez tous les nourrissons, les clichés peuvent être superposés et comparés. Si l'on désire des mesurations précises, celles-ci peuvent après quelques calculs être mesurées sur le cliché. C'est du reste par définition le propre de la métroradiographie.

Il nous a paru qu'il était préférable de pratiquer les prises de radiographies pendant l'expiration (quoique, pour les mesures du cœur, Farrel recommande d'utiliser des clichés pris en inspiration), mais étant donné la grande fréquence des mouvements respiratoires du nouveau-né, cette condition n'a souvent pu être remplie. Cette fréquence respiratoire élevée, la rapidité des battements cardiaques, ainsi que la fréquence des pleurs et des cris chez le nouveau-né sont des faits qui imposent un temps de pose le plus bref possible. Nous avons essayé de réduire encore le nôtre, mais il nous est apparu un moins bon rendement des clichés.

Il est évident qu'il est préférable d'éviter de prendre la photo pendant que le bébé pleure, non seulement on risque d'avoir des images floues mais encore on peut avoir des modifications morphologiques du thorax et de l'ombre cardiaque.

Enfin nous n'avons jamais eu besoin d'installation particulière pour immobiliser le nouveau-né sur une atelle perméable aux Rayons X, provoquant bien souvent chez lui des pleurs et des cris. Une simple immobilisation manuelle a toujours été suffisante, à la condition d'être bien pratiquée, et surtout, ce qui est très important, de bien respecter la position de décubitus parfait.

Les films de format 18 × 24 sont suffisants et donnent des images complètes du thorax et de l'abdomen. Les clichés que nous présentons ici sont très légèrement réduits.

Les tirages sur papier qui ont servi à l'élaboration de ces clichés ont été faits par Mme V. Becker que nous remercions de sa grande complaisance et que nous assurons de notre gratitude.

L'IMAGE THORACIQUE AVANT TOUTE RESPIRATION

Aux Etats-Unis des radiographies ont pu être pratiquées dès la sortie de l'utérus, avant la section et la ligature du cordon, donc avant le premier mouvement respiratoire. De ces travaux il a pu être conclu à une parfaite ressemblance radiologique entre le poumon fœtal à terme et le poumon du mort-né. Tous les deux ont le même aspect dense, uniforme, où rien ne peut être distingué.

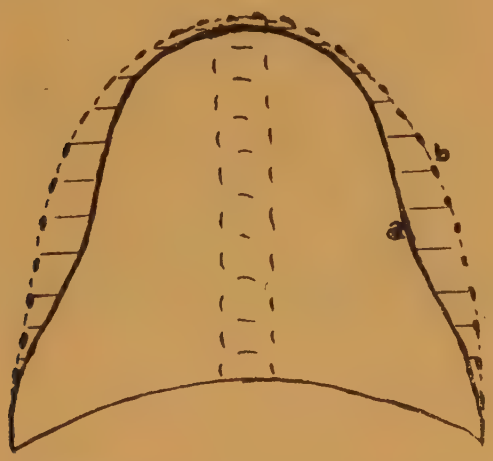

Schéma 1. — Conformation du thorax du nouveau-né avant et après le premier mouvement respiratoire (d'après Kohler) : en *a* — trait plein — thorax du mort-né et du nouveau-né n'ayant pas respiré ; en *b* — trait pointillé — thorax du nouveau-né ayant respiré.

Configuration du thorax. — Le thorax du nouveau-né n'ayant pas encore respiré est en forme de cloche, de même que celui du mort-né. Les cinq à six côtes supérieures semblent reposer sur les poumons collabés, tandis que les côtes inférieures sont soulevées par les organes abdominaux supérieurs. Farrel compare ce thorax à l'image formée par deux troncs de cônes, l'un s'appuyant sur l'autre (*schéma* 1).

Organes internes du thorax. — Chez le nouveau-né, avant le premier mouvement respiratoire, il y a une uni-

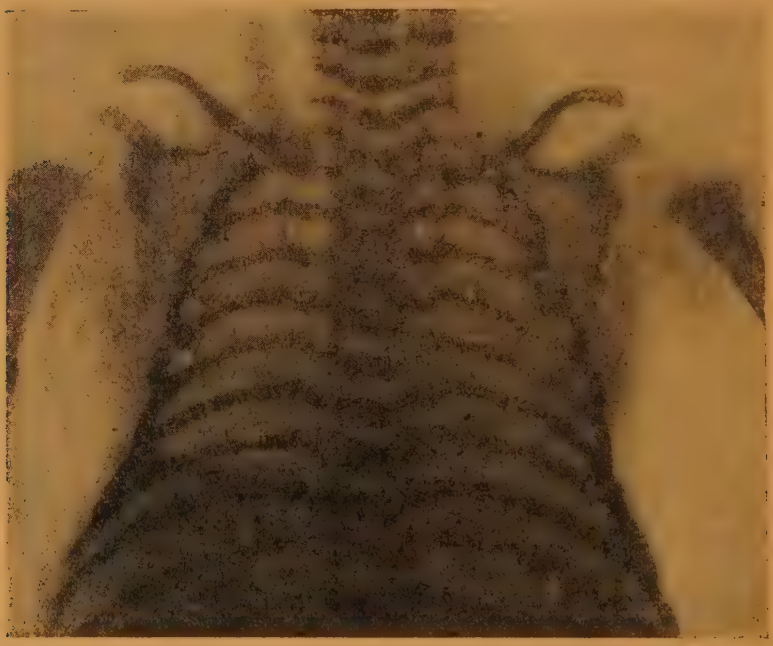

Fig. 1. — Aspect du thorax du mort-né, les 5 côtes supérieures s'appuyant sur les poumons collabés, les côtes inférieures étant repoussées par les organes abdominaux. Obscurité homogène de l'intérieur de la cage thoracique, dans laquelle l'image du cœur n'est pas perceptible.

forme densité de tout l'intérieur du thorax, densité recouvrant aussi bien les plages pulmonaires que la zone

cardiaque, et donnant à tout le thorax une opacité homogène où aucun organe, aucun tissu ne peut être perçu. Cette opacité homogène de tout le thorax est due à la non pénétration de l'air dans le parenchyme pulmonaire. Nous allons voir que cette densité disparaît avec le premier souffle.

Cette opacité du thorax avant la première respiration a été utilisée en Médecin légale sous le nom de *Docimasie radiologique*, pour chercher si un cadavre de nourrisson a respiré ou non après sa naissance.

L'IMAGE THORACIQUE APRÈS LA RESPIRATION

Dès les premiers mouvements respiratoires, avec l'entrée de l'air dans les poumons, il devient rapidement possible de distinguer les uns des autres les organes qui se trouvent à l'intérieur de la cavité thoracique. Les poumons, en se gonflant, en se remplissant d'air, occupent plus de volume. Le cœur, les poumons, et parfois le thymus, peuvent être vus nettement séparés ou délimités, se détachant sur la transparence des plages pulmonaires.

Parois du thorax. — Le développement des poumons a supprimé l'affaissement des côtes supérieures, le thorax a maintenent l'aspect d'un seul tronc de cône (*Schéma* 1), il a un aspect que l'on peut comparer à un demi-ovoïde; peu à peu il évoluera vers sa forme définitive, le poumon du nourrisson de six mois ayant un thorax dont la forme peut être sensiblement assimilée à celle de l'adulte.

En opposition avec ce qui se passe chez l'adulte, où la partie postérieure des côtes est plus haute que l'antérieure, les côtes du nouveau-né sont à peu près horizontales, naissant presque à angle droit avec l'axe de la colonne vertébrale; l'ouverture supérieure du thorax est sensiblement perpendiculaire à l'axe du corps. Le sternum est porté en avant, il est très nettement visible sur des vues en oblique ou en transverse, par ses quatre à cinq points d'ossification qui ne sont pas encore réunis.

Les espaces intercostaux sont tendus entre des côtes relativement peu épaisses.

« Le thorax est en position d'inspiration et l'exten-
« sion des côtes dans les mouvements respiratoires ne
« peut être que faible, aussi la respiration est-elle dia-
« phragmatique » (RIBADEAU-DUMAS).

FIG. 2. — Thorax de nouveau-né quelques instants après la naissance. Thorax en demi-ovoïde, le cœur se détache sur la clarté du parenchyme pulmonaire.

Pourtant la respiration modifie très nettement la forme et le volume du thorax.

Enfin, et jusqu'à ce que le nourrisson commence à se tenir droit, sa colonne vertébrale est rectiligne, ne présentant pas encore les courbures dorsale et lombaire. Pour terminer, notons que sur une coupe horizontale

passant par la partie moyenne du thorax d'un nouveau-né, le diamètre antéro-postérieur est presque aussi grand que le diamètre transverse, le thorax est sensiblement rond.

Diaphragme. — Le diaphragme a généralement un aspect régulier en dôme, avec toutefois la coupole droite un peu plus haute que la gauche. Cette disposition peut être pourtant modifiée, soit par une forte élévation de la coupole droite par hyperhépatie, soit au contraire par une élévation de la coupole gauche par une volumineuse poche à air gastrique. Très souvent, lorsque le nouveau-né est venu au monde étonné et qu'il a été nécessaire de pratiquer des manœuvres d'insufflation, une grande quantité d'air passe dans les voies digestives, remplissant estomac, intestin grêle, parfois même le colon. Dans ces cas on comprend que le diaphragme puisse être soulevé par une poche à air gastrique ou colique. Le centre phrénique correspond à la limite inférieure du cœur et n'en peut être séparé, de la même façon que chez l'adulte.

Poumons. — Avec la pénétration de la première bouffée d'air, le parenchyme pulmonaire va commencer à se déplisser, à se désatélectasier, et dans un délai très bref, cinq minutes pour Wasson dans les cas d'accouchement facile et normal, — ces cas doivent bien comporter 95 % du total des accouchements, — le poumon entier a pris place dans la cavité thoracique.

Dès ce moment les champs pulmonaires ont à la radiographie un aspect clair, régulier, bien homogène, qui s'oppose, par sa clarté, à l'aspect dense, opaque, qu'il présentait avant la respiration. Sur cette clarté se détachent les organes voisins.

Le parenchyme pulmonaire est parcouru par de très fines lignes légèrement sinueuses, issues des hiles, et qui d'après Kohler seraient exclusivement dues au réseau artériel pulmonaire. Il nous semble que c'est là le premier dessin de la trame broncho-vasculaire, d'autant plus

que parallèlement nous voyons partir des hiles de petites traînées d'air entourées par d'étroites lignes d'une nette densité.

Un physicien américain, Von Reuss, a calculé que la capacité respiratoire du nouveau-né était de 17 cmc. au

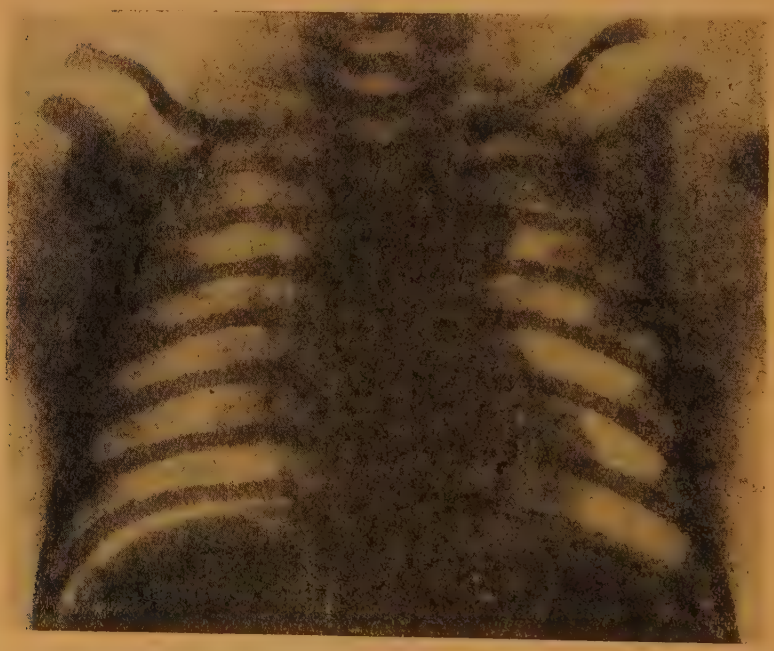

Fig. 3. — Cliché pris 8 heures après la naissance. Aspect marqué de la trame vasculaire, petites lignes à point de départ hilaire divergeant dans les poumons.

bout des 20 premières minutes, et qu'au bout des 6 premières heures de vie elle était passée à 36 cmc.; il ne semble pas que cette augmentation de la capacité thoracique ait une répercussion sur la transparence du thorax aux Rayons X.

Au fur et à mesure de ce développement, au milieu de la texture broncho-vasculaire du poumon, des ombres peuvent apparaître dans le parenchyme pulmonaire, plus

ou moins nettes, plus ou moins denses, elles ne peuvent être trouvées que par une radiographie systématique quotidienne, car elles ne s'accompagnent d'aucun phénomène pathologique, et disparaissent au bout d'un temps variable sans laisser la moindre séquelle. Pendant leur visibilité le bébé n'a pas présenté la moindre élévation thermique, son comportement a été absolument normal.

Les plus fréquentes de ces ombres sont ce que Weymuller, Bell et Krakulik appellent des « linear markings » qui s'étendent loin à travers le parenchyme pulmonaire. Elles sont généralement moins distinctes après les trois premiers jours, mais elles sont de tout temps suffisamment denses pour être prises, si l'on n'est pas prévenu, pour des images de troubles pathologiques pulmonaires. Cependant, comme, ainsi que nous l'avons dit précédemment, les enfants, présentant ces images, apparaissent parfaitement normaux, nous n'avons d'autre choix que de considérer ces images comme normales. A côté de ces images en « traits » on a décrit de petites images nodulaires, de petites zones de densification. Toutes ces images qui ne retentissent jamais sur l'état du nouveau-né, qui disparaissent sans laisser de traces, doivent donc être classées comme des ombres normales.

Jusqu'ici nous avons envisagé le cas le plus fréquent, le cas à peu près le seul rencontré, où l'ampliation pulmonaire se fait sans difficulté, sans laisser de zone d'atélectasie. Mais dans certains cas le déplissement des alvéoles pulmonaires se fait lentement, irrégulièrement, un lobe entier restant totalement ou partiellement collabé, ou bien quelques petites zones de parenchyme restant seules avec une expansion incomplète.

Voici ce que dit W.-W. Wasson qui a particulièrement étudié et décrit ces phénomènes :

« Dans certains cas d'accouchement normal, aisé, « avec l'enfant dans de bonnes conditions, les poumons « donnent l'aspect de pleine expansion moins de cinq « minutes après l'accouchement. Par contre, dans des

« cas absolument semblables d'accouchement aisé, mais « plus souvent en cas d'accouchement difficile, prolongé, « l'expansion des poumons se fait lentement, laissant des « lobes entiers atélectasiés ou avec de petites zones dis- « persées d'atélectasie ».

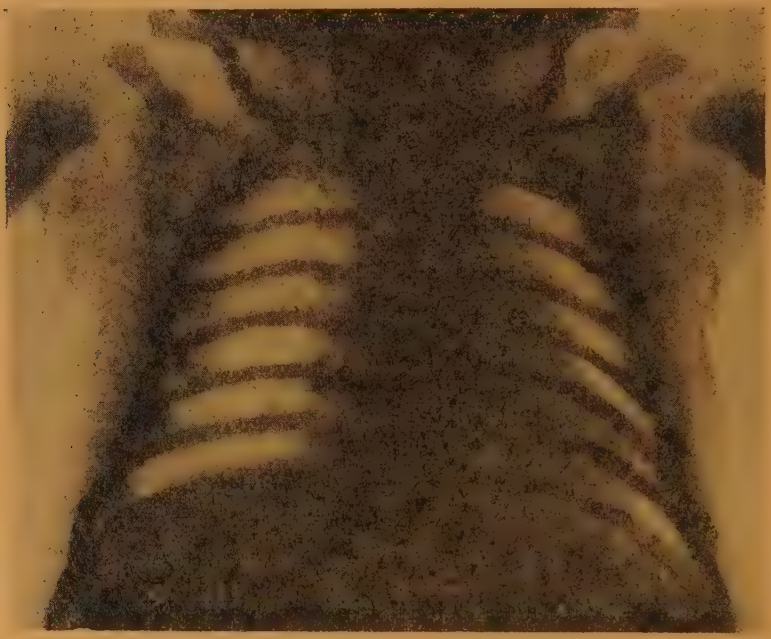

Fig. 4. — Même aspect normal du parenchyme pulmonaire. Cliché pris 48 heures après la naissance. Ombre thymique quadrilatère.

Radiologiquement ces atélectasies à la naissance, par lenteur de l'ampliation pulmonaire, se remarquent par un lobe ou une zone de densité uniforme, comparable évidemment à la densité du poumon n'ayant pas respiré. Quand il s'agit de petites zones dispersées, celles-ci se détachent nettement sur la clarté du reste de l'image pulmonaire. Cliniquement cette atélectasie ne s'accompagnerait pas de cyanose, de respiration superficielle; l'étude de ces phénomènes cliniques dépasse le cadre de cette

thèse et nous ne pouvons que renvoyer à l'article de Debré, Marie, Lamy et Mignon.

Radiologiquement, les ombres de ces atélectasies du nouveau-né n'ont pas la distribution d'un processus pathologique ordinaire, quoiqu'elles puissent, d'après Wasson, simuler certains aspects de broncho-pneumonie ou d'œdème du poumon.

Certaines de ces zones d'atélectasie ne s'étendent à leur place normale qu'au bout de quinze jours, le poumon ayant à ce moment un aspect absolument normal. On peut donc dire que le temps nécessaire, pour que les poumons remplissent complètement la cage thoracique, varie entre cinq minutes et quinze jours.

Mais ces aspects particuliers n'ont pas été trouvés si fréquemment par tous les auteurs, certains même comme Farrel dans une étude qui porte sur 159 nouveau-nés, n'a jamais trouvé de zone d'atélectasie, même aux bases qui d'après cet auteur seraient les régions d'activité respiratoire les moins intenses. Weymuller sur 35 nouveau-nés radiographiés a trouvé un enfant qui présentait « quelque chose de semblable » à l'atélectasie, et dans ce cas l'ombre pulmonaire disparut en 34 heures.

Pour notre part nous n'avons jamais eu la surprise de rencontrer d'images de ce genre chez le nouveau-né normal. Il faut dire que en cas d'accouchement long et difficile, ou bien en cas de dystocie, lorsque le nouveau-né semblait avoir souffert un tant soit peu de l'acte obstétrical nous nous sommes abstenus de le radiographier, afin de lui éviter toute fatigue et tout choc supplémentaire. Cette façon de procéder diminue considérablement nos chances, puisque c'est dans cette catégorie de nouveau-nés que l'on rencontrerait le plus de ces images d'atélectasies muettes à l'examen et uniquement décelables par la radiographie.

Médiastin et hiles. — La médiastin, à première vue, n'est, toutes proportions gardées, guère différent de celui

de l'adulte. La trachée est le plus souvent bien visible, bifurquant au niveau de la troisième vertèbre dorsale, et donnant naissance de chaque côté à un hile bien marqué. Le hile a une densité uniforme et régulière, sans anomalie de transparence qui puisse faire penser à des ombres ganglionnaires. Du hile partent de petites arborisations broncho-vasculaires, qui vont se disséminer dans le parenchyme; parmi ces arborisations celles qui montent vers l'apex seraient plus nettement visibles.

Certains auteurs ont signalé avoir trouvé dans le hile d'un nouveau-né une zone de densité augmentée, arrondie ou ovalaire, de la taille d'un pois ou d'une noisette. Ces images qui ne trouvaient aucune explication dans les antécédents de gestation, et qui ne semblaient avoir aucune répercussion sur le nourrisson, ont été considérées comme des images de ganglions calcifiés, mais cette opinion est loin d'être uniformément admise, ce qui se comprend aisément.

Cœur. — A l'examen des radiographies de nouveau-né prises le premier jour de la vie, on est frappé à peu près constamment par le volume important du cœur; en particulier sur certains clichés, il semble remplir à peu près totalement la cage thoracique, il déborde notablement à droite de l'ombre de la colonne vertébrale, son bord gauche atteint presque la ligne axillaire, sa limite supérieure atteint la région claviculaire. En général, le cœur est moins volumineux que cela, mais en comparaison avec l'adulte le cœur du nouveau-né est plus important. Chez l'adulte le rapport de la surface du cœur à la surface totale du thorax est de un cinquième, chez le nouveau-né ce rapport est de un tiers.

L'image cardiaque se voit comme une masse d'une opacité nette, régulière, égale et dont l'aspect, la taille, et la position sont extrêmement variables d'un sujet à l'autre. Ces variations sont sans aucun rapport avec le volume du thorax, ou la taille du nourrisson. Cette masse opaque se trouve dans la partie gauche du thorax, mais

moins à gauche que chez l'adulte; il est constant que le bord droit du cœur déborde largement le bord droit de la colonne vertébrale.

Fig. 5. — Thorax d'un petit nouveau-né. Côtes minces, presque horizontales, cœur de gros volume, petite zone de densification de la région hilaire droite — qui disparaîtra en 48 heures. Cliché pris 36 heures après la naissance.

Farrel mesurant des cœurs de nouveau-nés sur des radiographies avait trouvé une largeur moyenne de 5 cm., et par rapport à l'axe médian de la colonne vertébrale l'expansion était de 1,8 cm. à droite et de 3,2 cm. à gauche. Les contours de l'ombre cardiaque sont généralement flous sur les radiographies, cela provient de ce que le cœur du nouveau-né bat à la cadence de 140-150 pulsations à la minute, il faudrait donc un temps de pose extrêmement bref, moins de 1/40e de seconde par exemple

pour avoir une image précise. Sur ces contours les saillies sont peu accentuées, pourtant d'après Kohler sur le bord gauche on peut distinguer l'arc aortique et celui du ventricule.

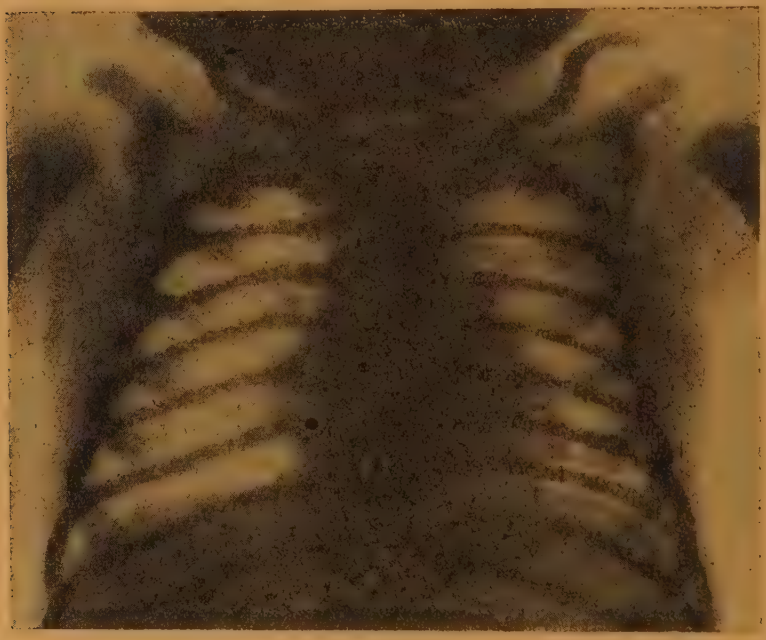

Fig. 6. — Cœur de la catégorie n° 2 de Farrel. Trame parenchymateuse bien visible, petites taches du hile droit d'origine vasculaire. Cliché pris 24 heures après la naissance.

Autant la conformation du thorax est à peu près la même chez tous les bébés, autant l'aspect des plages pulmonaires de plusieurs nouveau-nés peut être comparé, autant le cœur peut présenter des images dissemblables. Le cœur peut être petit ou bien très volumineux, sa forme, nous allons le voir, peut être très variée, sa position est loin d'être fixe. C'est pourquoi nous ne pouvons suivre la description que Kohler donne dans son livre de l'image radiologique du cœur du nouveau-né :

« Le cœur de l'enfant nouveau-né est en forme de

« boule parfaite, tant chez l'enfant qui a respiré que « chez l'enfant mort-né. Cette forme est encore plus mar- « quée chez l'enfant avant terme. La moitié gauche du « cœur est à peine plus grande que la droite chez le nou-



Fig. 7. — Cœur volumineux de la catégorie n° 3. Le bord gauche du cœur montre une légère saillie de l'arc moyen, élargissement du pédicule médiastinal par superposition probable de l'ombre thymique. Cliché pris 36 heures après la naissance.

« veau-né... Contrairement à ce qui a lieu chez l'adulte « où l'aire cardiaque faisant face à la paroi antérieure « du thorax est constituée en majeure partie par le ven- « tricule droit, cette surface se répartit chez l'enfant par « moitiés sensiblement égales sur les ventricules droit et « gauche ».

Cette affirmation d'un cœur en forme de boule parfaite est parfois vraie, mais bien souvent, nous allons le voir, le cœur se présente sous d'autres formes.

A l'opposé de la déclaration uniforme de Kohler, deux radiologistes américains, De Buys et Samuel, ont décrit une grande quantité de types de forme cardiaque : globuleux, adulte, en goutte, en muscade, carré, rond, et même « unusual ». Quelle peut bien être la forme des

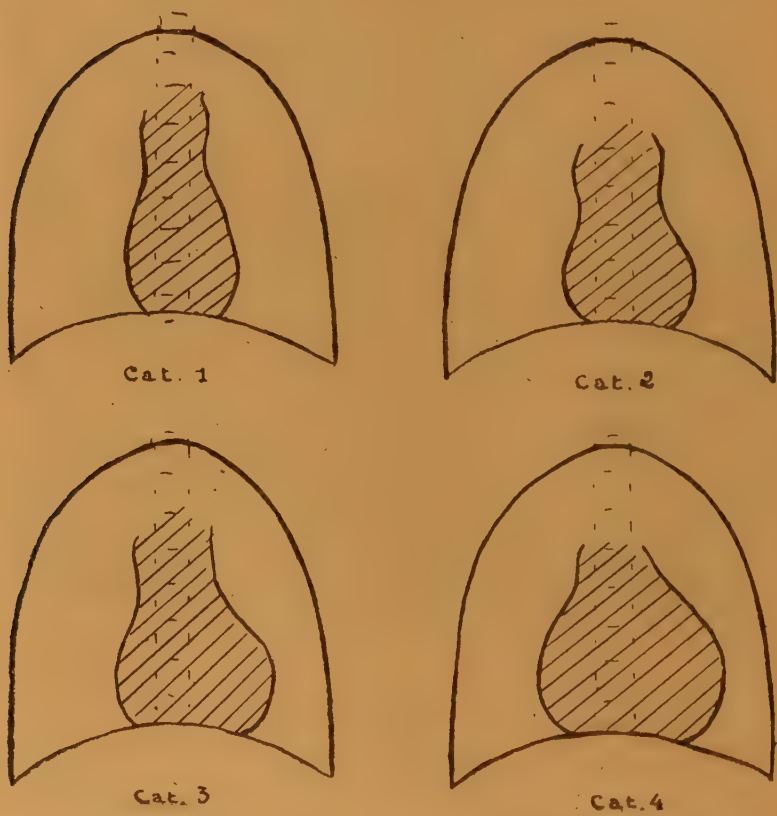

Schéma 2. — Schémas des conformations cardiaques servant de base à la classification de Farrel.

cœurs de cette dernière catégorie ? Aucune illustration radiographique ne vient dans l'article original nous le dire, et nous en restons réduits aux suppositions. Cette classification nous paraît comporter un trop grand nombre de tiroirs, dont certains mystérieux. Nous préférons

la classification adoptée par Farrel qui comprend quatre catégories définies par quatre conformations distinctes du cœur :

Catégorie 1 : Cœur long et étroit.

Catégorie 2 . Cœur large du haut, étroit du bas.

Catégorie 3 : Cœur large du haut et du bas.

Catégorie 4 : Cœur rond globuleux.

Fig. 8. — Cœur rond de la catégorie n° 4. Cliché pris le 10e jour chez un enfant mort deux jours après d'ictère.

L'auteur signale que les deux groupes du milieu, c'est-à-dire les catégories 2 et 3, comprennent la plus grande majorité des cas (*Schéma* 2).

Cette manière de procéder nous semble bien meilleure, elle met à part les cœurs en goutte, et les cœurs ronds, et elle réunit en deux catégories, peut-être à limites un

peu imprécises, tout ce qui n'est ni goutte ni globuleux. Par la situation de la pointe du cœur, par son ampleur, on arrive aisément à classer en catégorie 2 ou 3, mais ce n'est pas toujours facile, et il n'existe pratiquement pas de séparation entre elles. La classification, et la mise en série des cœurs ne semblerait pas avoir une importance bien considérable, mais FARREL déclare que la for-

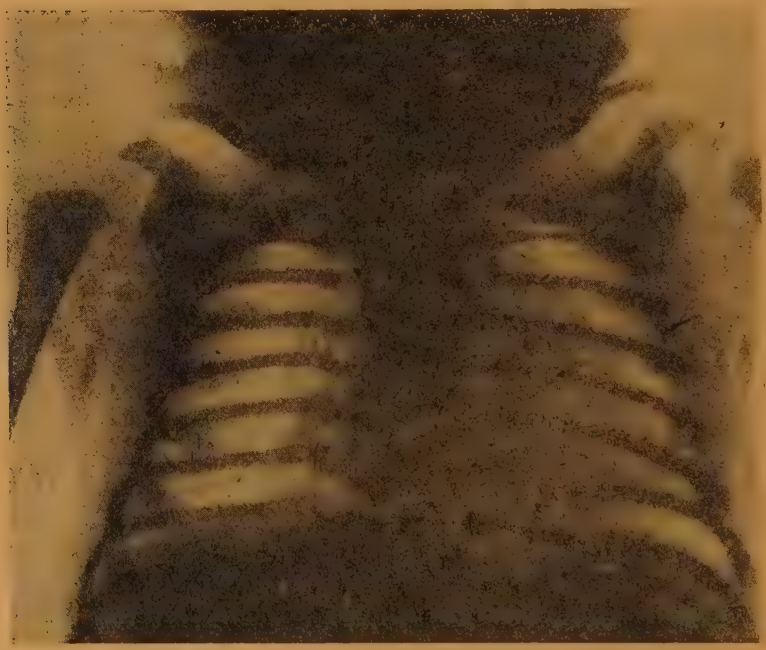

FIG. 9. — Thorax de nouveau-né radiographié 5 heures après la naissance. Cliché pris en inspiration, cœur volumineux à limites imprécises.

me générale du cœur est immuable, et que six mois, un an, et plusieurs années après, le cœur se trouve toujours dans la même catégorie.

Enfin il est un fait que l'on remarque fréquemment, et que nous devons signaler, c'est la tendance régulière à la réduction des dimensions de l'ombre cardiaque, après

le deuxième jour. Cette diminution est surtout visible en cas de cœur très volumineux, mais elle est à peu près constante.

Il est d'autre part une ombre qui vient s'ajouter sans limites précises à l'ombre cardiaque, augmentant ses dimensions dans le sens de la hauteur. Cette ombre, qui n'est pas régulièrement visible, est l'ombre thymique.

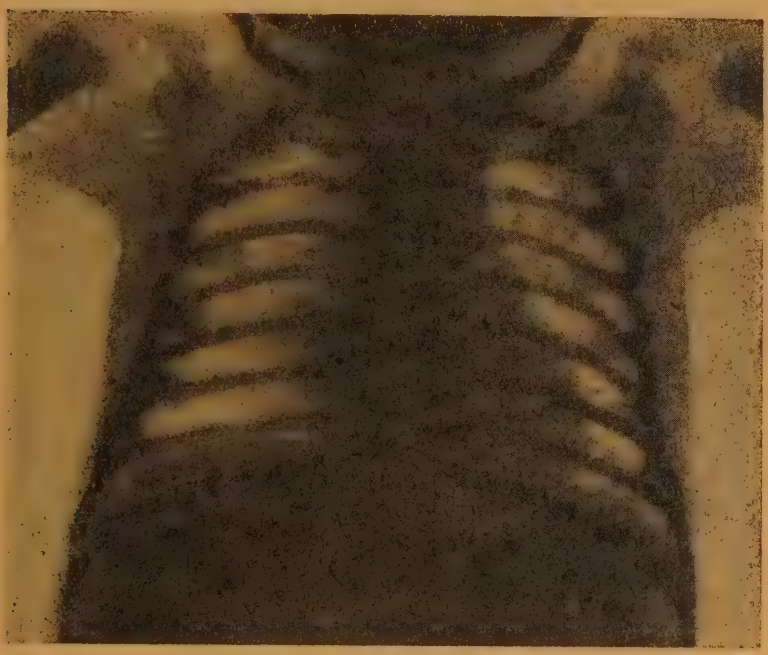

Fig. 10. — Radiographie du même nouveau-né exécutée deux jours après. Réduction très nette de l'ombre cardiaque. Cliché pris en expiration.

Thymus. — Le thymus serait en moyenne visible à la radiographie chez un tiers des enfants examinés. Cette absence d'image thymique vient de ce que chez le nouveau-né, le thymus est cervico-thoracique, parfois cervical comme chez l'embryon, parfois thoracique comme chez l'enfant. Il ne peut être vu que lorsqu'il est thora-

cique et pour le bien voir il faut pratiquer une radiographie en expiration.

Le thymus a été décrit uni, bi ou trilobé, mais le plus souvent il est visible sur les radiographies de nourrissons comme une ombre transversale à contours plus ou moins lobés, cravatant la partie toute supérieure du thorax,

Fig. 11. — Ombre thymique chez un nouveau-né légèrement visible des deux côtés, mais surtout à gauche. Traînées linéaires surtout visibles dans la moitié supérieure du poumon droit, petite condensation hilaire droite. Cliché pris 16 heures après la naissance.

ombre homogène régulière, mais souvent difficile à définir, à limiter. Il arrive quelquefois que cette ombre se confonde avec l'ombre cardiaque, et Ed. Liss a signalé la possibilité de thymus pédiculé dont la masse reposerait sur le cœur et serait donc invisible aux rayons.

Notons que pour Aimé le thymus ne donnerait pas

d'ombre en vue antérieure à l'état normal, le thymus ne serait visible qu'en cas d'hyperplasie. Il se présenterait alors comme une ombre quadrilatère se confondant en bas avec l'ombre cardiaque, débordant largement le rachis et masquant dans les cas extrêmes les sommets pulmonaires.

Enfin, pour terminer, notons que les gros vaisseaux thoraciques ne sont pas visibles sur des radiographies prises dans les premiers jours de la vie, tout au moins chez les nouveau-nés normaux.

RÉSULTATS
DE NOTRE ÉTUDE PERSONNELLE

Les clichés que nous avons faits et que nous avons étudiés, viennent, sur la plupart des points confirmer les travaux des auteurs allemands et américains que nous avons cités. En particulier la structure et la forme du thorax, avant et après la respiration, nous est apparue ainsi qu'elles avaient été décrites précédemment; il en est de même pour la docimasie radiologique, la structure du parenchyme pulmonaire, sur l'apparition et l'évanouissement d'ombres pseudo-pathologiques dans les plages pulmonaires. Par contre, nous l'avons signalé au passage en étudiant le phénomène, nous n'avons pas rencontré d'images d'atélectasie et nous avons donné une explication à cette absence, ou plus exactement nous avons fait une supposition pour essayer de l'expliquer.

De même, à l'encontre de l'opinion de Kohler, le polymorphisme de l'ombre cardiaque nous est apparu évident, ainsi que la régression plus ou moins marquée, mais constante, des dimensions de l'ombre cardiaque. Cette régression nous a paru se produire en règle générale dans les deux premiers jours de la vie, mais aussi parfois beaucoup plus rapidement, dans les premières heures.

Il y a un point qui n'a pas été, nous a-t-il semblé, noté par les auteurs qui ont étudié le cœur du nouveau-né, c'est la différence de transparence entre les cœurs. Ce dernier organe ne semble être bien opaque et délimité par des bords nets que lorsqu'il a accompli sa régression.

Enfin l'étude des ombres thymiques nous a apporté des résultats sensiblement différents de ce que Liss a publié, nous n'avons pu affirmer radiologiquement la présence du thymus que dans 1/6e des cas, et presque toujours sans pouvoir fixer la bi ou la trilobulité de l'organe.

Dans une statistique publiée en 1930, Davis et Stevens sur 702 nourrissons examinés, dans des conditions semblables aux nôtres, avaient trouvé un pourcentage de 45 % seulement d'enfants normaux à l'examen radiographique, 383 de ces enfants étant classés par eux dans la catégorie des pathologiques. Mais, alors, tous les petits détails qui nous ont paru normaux, trame vasculaire un peu accentuée, petites taches hilaires, cœur large, en goutte, légèrement à droite, étaient considérés comme aspects anormaux. Il nous a semblé qu'ici encore la radiologie devait céder le pas à la clinique, et que ces enfants normaux dans leur comportement et à l'examen clinique devaient être, malgré les rayons X, considérés comme tels.

CONCLUSIONS

De l'étude radiologique du thorax du nouveau-né, nous pouvons tirer quelques conclusions qui serviront de résumé à ce que nous venons d'exposer.

1° La forme et l'aspect du thorax sont absolument différents chez le nouveau-né, avant toute respiration, et après la respiration.

2° Chez le nouveau-né n'ayant pas respiré, ou chez le mort-né le thorax est en forme de cloche, l'intérieur de ce thorax présente une opacité homogène.

3° Chez le nouveau-né ayant respiré, le thorax est en demi-ovoïde, et les différents organes s'y distinguent par leurs différentes transparences.

4° Les poumons du nouveau-né remplissent à peu près toujours l'espace intérieur du thorax dans les premières minutes de la vie. Parfois, sans aucune raison pathologique apparente, ils mettent un temps assez long pour occuper cet espace.

5° Certaines ombres peuvent être visibles dans les plages pulmonaires et disparaître au bout de quelques jours, sans que l'on puisse penser à des ombres pathologiques.

6° L'ombre du cœur du nouveau-né varie comme aspect, taille et position. Ces variations sont sans aucun rapport avec la taille et le poids de l'enfant.

7° L'ombre cardiaque présente une tendance régu-

lière à la réduction de ses dimensions après le second jour.

8° L'ombre thymique peut être vue chez certains nourrissons comme une ombre transversale, variable dans ses dimensions et sa situation.

Vu,
Le Doyen :
BAUDOUIN

Vu,
Le Président de thèse :
STROHL.

Vu et permis d'imprimer :
Le Recteur de l'Académie de Paris,
G. GIDEL.

BIBLIOGRAPHIE

AIMÉ. — Traité d'électrothérapie. Masson, p. 932. Le Thymus.

CONTREMOULINS. — La métroradiographie. *Bulletin de Photogrammétrie*, nos 1 et 2, 1939.

DAVIS et STEVENS. — Value of routine radiographic examinations of new-born. *Amer. J. Obs. and Gyn.* Juillet 1930.

DEBRÉ, LAMY, MARIE et MIGNON. — Atélectasie pulmonaire et apnée du nouveau-né. *Bull. Soc. Méd. des Hôpitaux*, 1936.

DE BUYS et SAMUEL. — Shadows in thorax of new-born. *Amer. J. Disease of Child.* T. 2, 1922.

DÉROBERT. — La pratique médico-légale. Doin, 1938.

DUNHAM et D'AMICO. — Roentgenographic study of thoraces of new-born infants. *Yale Journ. Biol. and Medic.* mars 1934.

FARREL. — Roentgen appearance of chest of new-born infant. *Amer. Journal of Roentgenology*, août 1930.

FREUND et SCHMITT. — Einfluss der Bestrahlung Schwangerer auf die Konstitution der Neugeborenen. *Monatschr. f. K. Kinderh.* 43, 1929.

JONATA. — L'évolution du squelette osseux. Bologne 1939.

KOHLER. — Les limites de l'image normale et les débuts de l'image pathologique en roentgenologie. Trad. de G. MEYER, édit. Niestlé, Lausanne.

LISS. — Thymic Shadows in infant chest. *Amer. Journal Disease of Child.* T. 2, 1922.

RIBADEAU-DUMAS. — Encyclopédie Médico-Chirurgicale. Pédiatrie, 4.063, p. 1.

VOGT. — Roentgenuntersuchungen uber die Respirations Zirkulation und Digestionorgane neugeborenen. *Arch. f. Gyn.* Berlin, 1917, CVII.

— — Forsetzung des Roentgenuntersuchungen der inneren organe des neugeborenen. *Fortschr. A. D. Geb. D. Roentgenstrahlen.* Hambourg 1922, XXIX.

VOSS. — Roentgenographische Groessenbestimmungen des Herzens im sauglingsund Kleinkindes alter. *Zeitschr. f. Kinderh.* 48, 1929.

WASSON. — Roentgenographic study of the infant chest as seen at birth. *Journ. of Amer. Med. Association*, 1924.

WEYMULLER, BELL et KRAKULIK. — Roentgenographic changes in thorax of normal new-born during first 14 days of life. *Amer. Journ. Disease of Child. Mai* 1928.

YAMAMOTO. — Roentgenphotographische Untersuchungen der neugeborenen. *Okayama Igakkai Zasshi*, 48, janvier, février et avril 1936.

R. FOULON, Imprimeur, 29, rue Deparcieux, PARIS (14e).